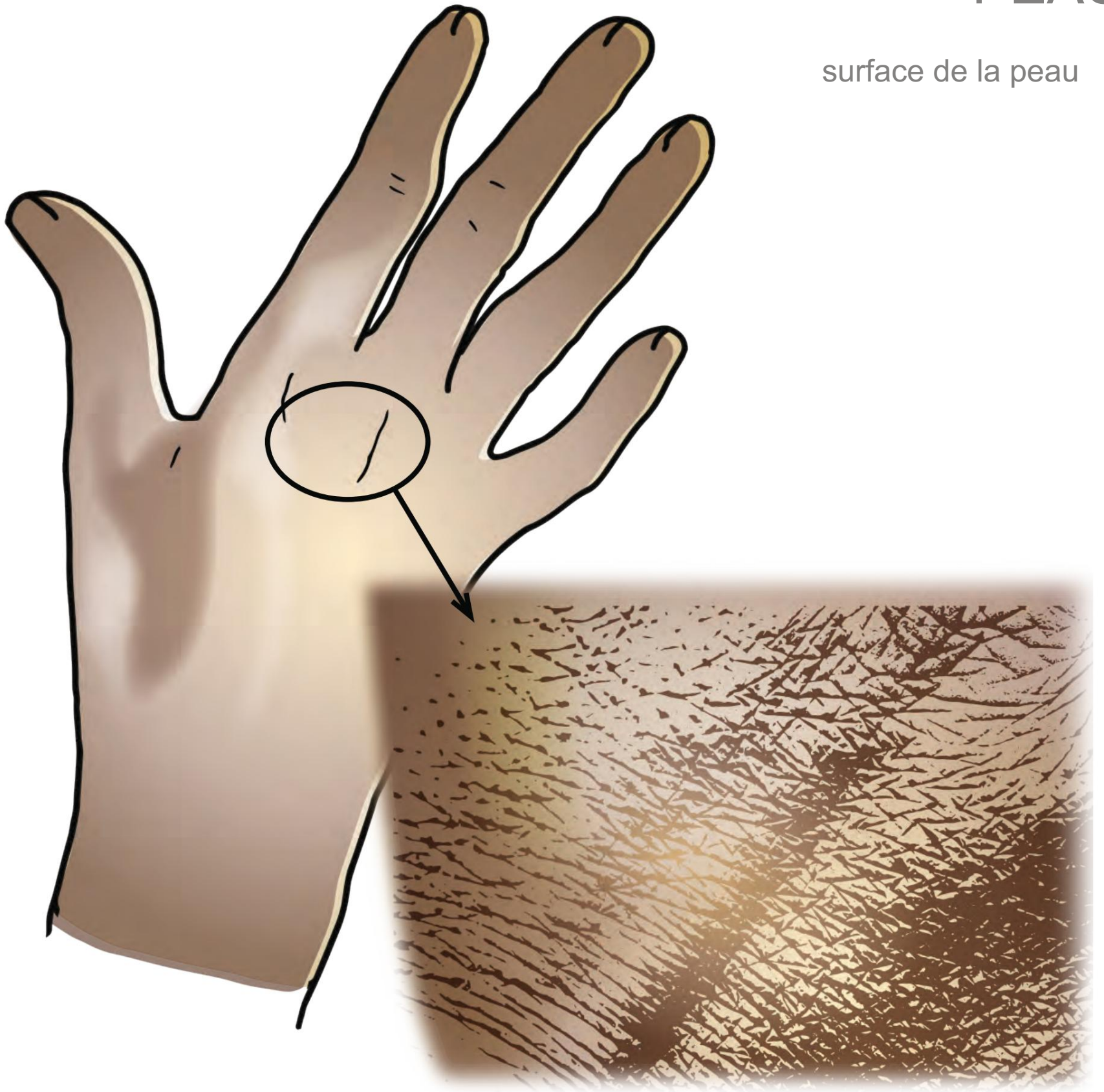

PEAU

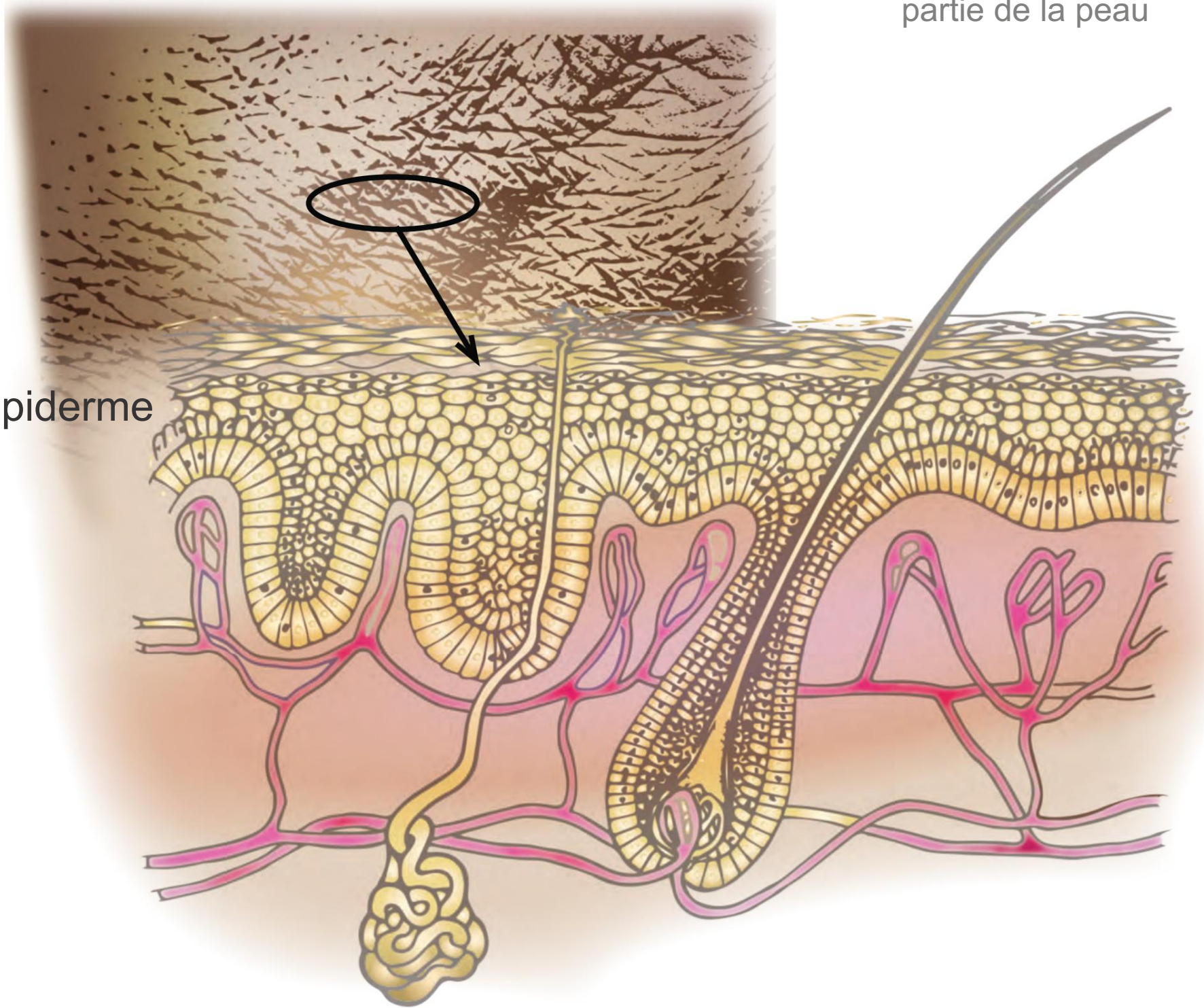
surface de la peau

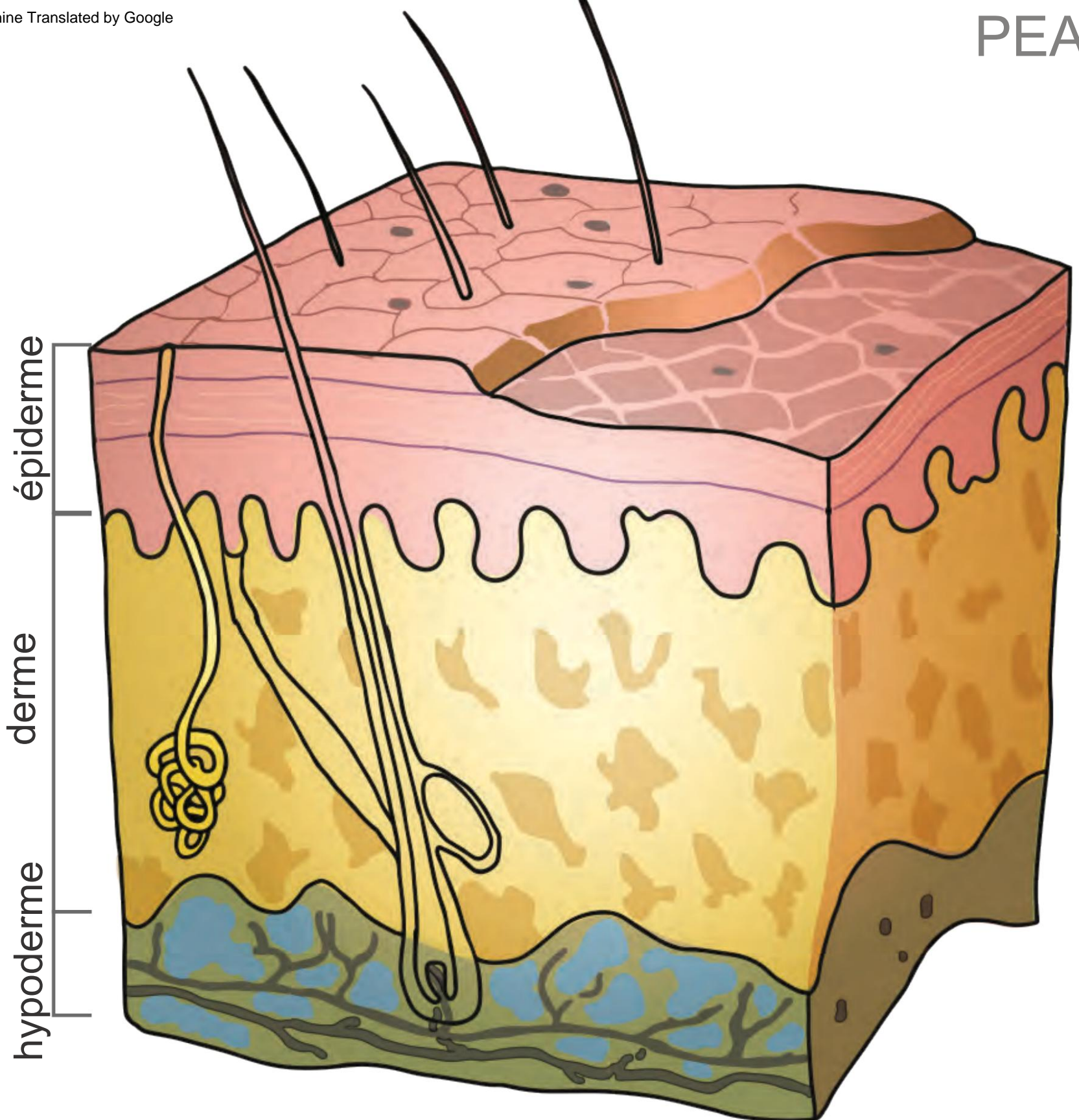


PEAU

partie de la peau

épiderme





épaisseur : épiderme = 0,3 à 1,5 mm ; derme = 1 à 4 mm

cellules
épithéliales

épiderme

derme

hypoderme

glande
sudoripare

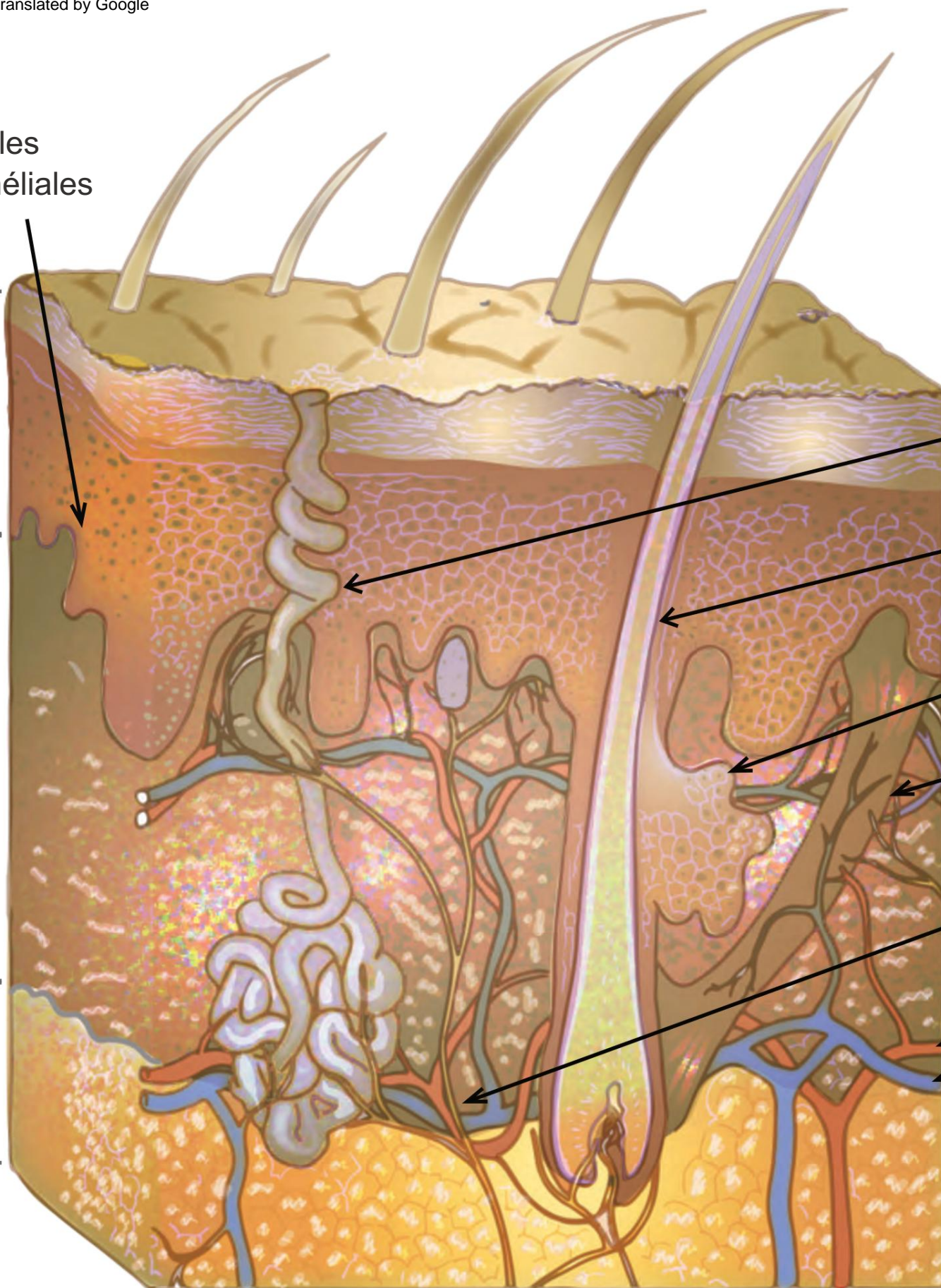
follicule pileux

glande sébacée

muscle érecteur
du poil

nerf

artère
veine



S

cellules épithéliales

épiderme

derme

kératinocyte

les cellules

fibroblaste

épithéliales mélanocytaires ont le potentiel de se régénérer

