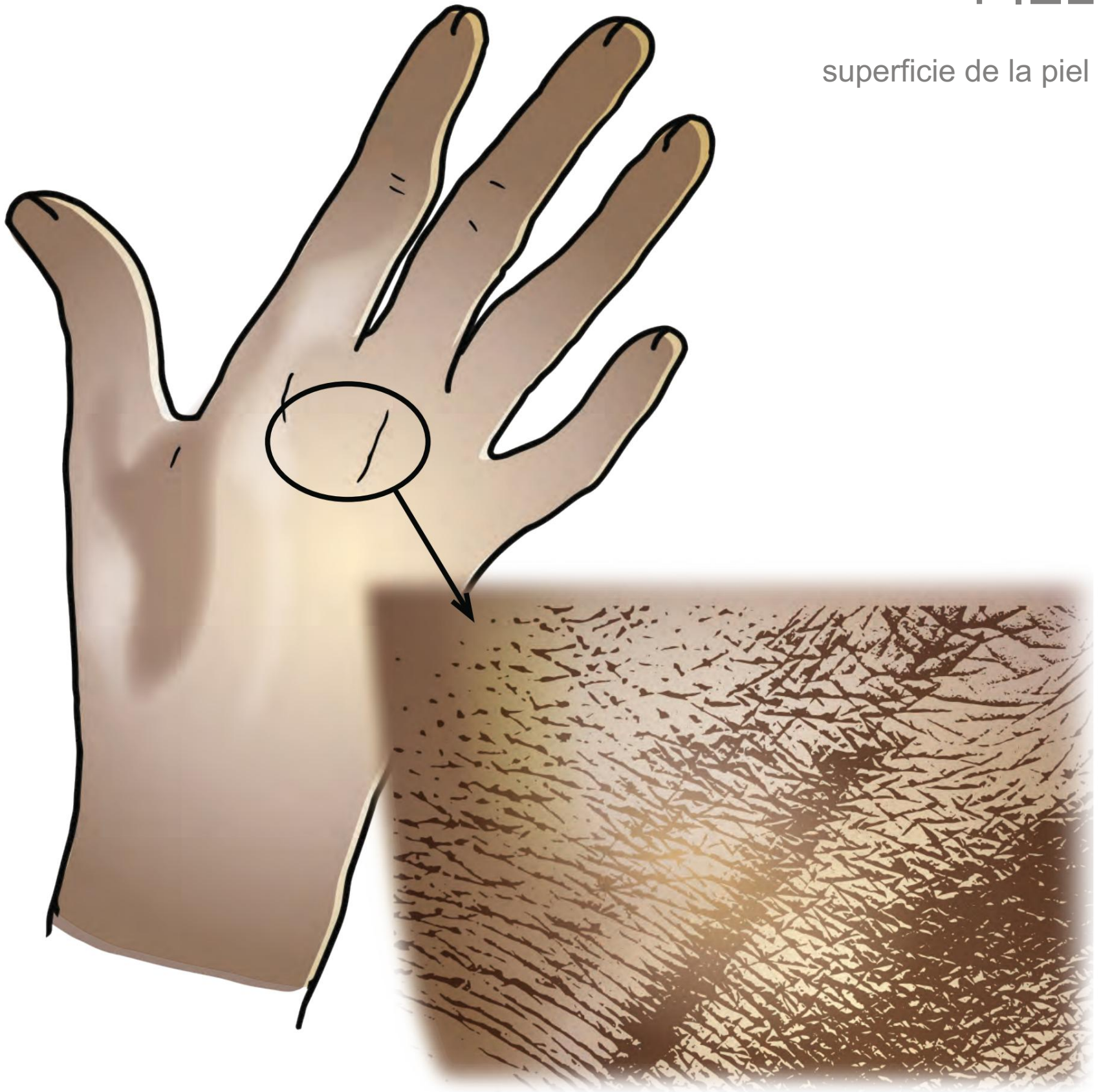


PIEL

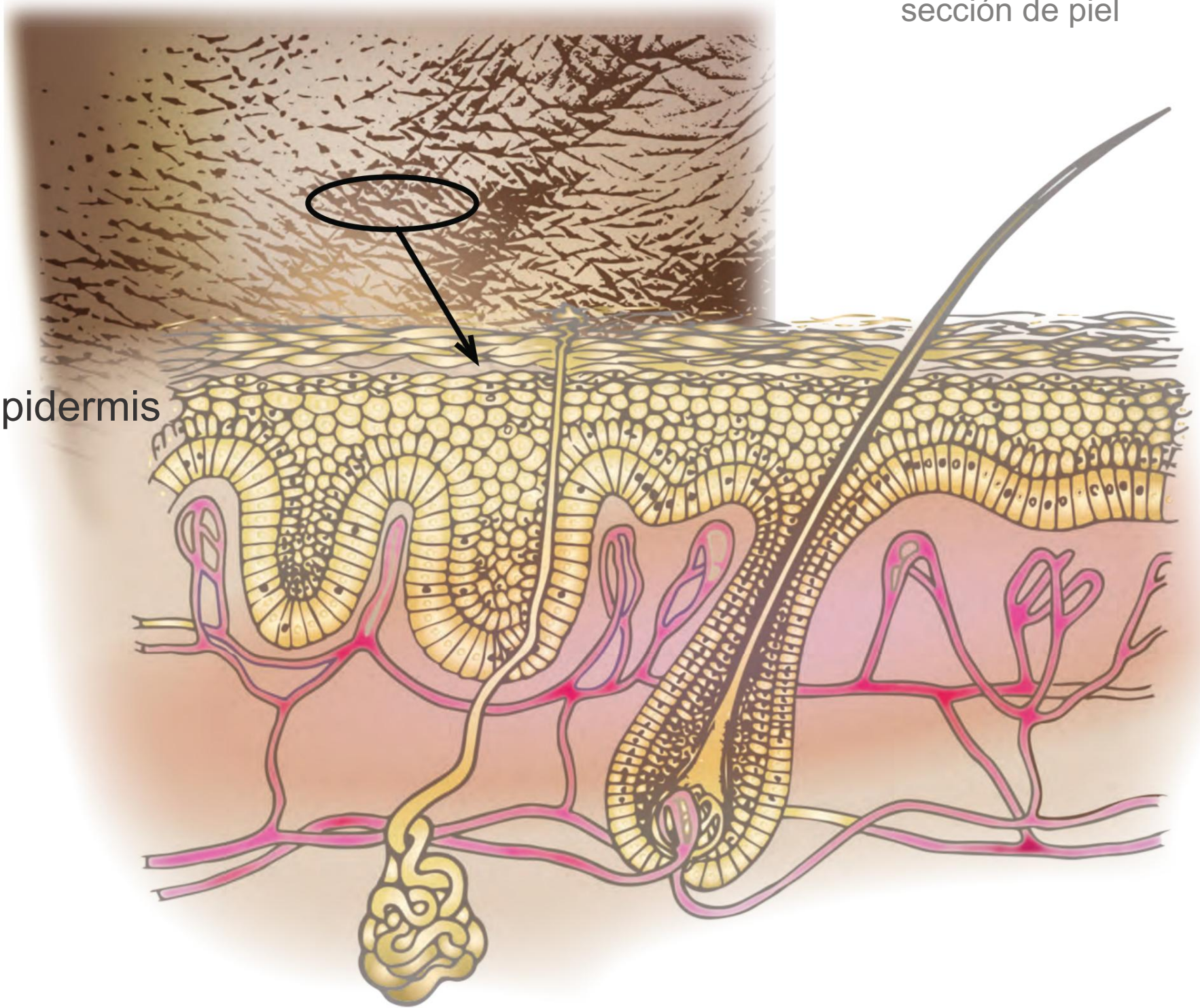
superficie de la piel

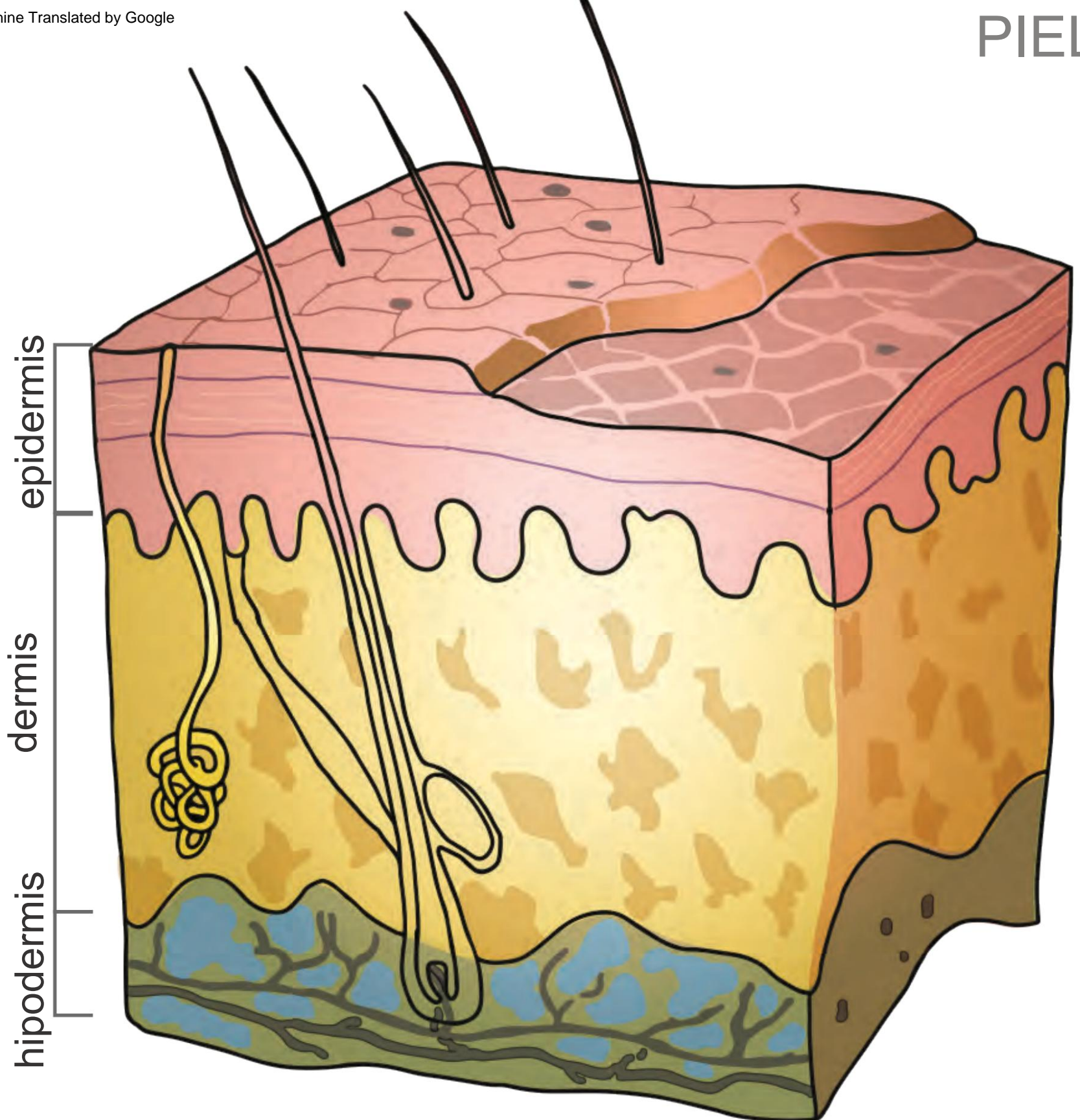


PIEL

sección de piel

epidermis





Espesor: epidermis = 0,3 a 1,5 mm; dermis = 1 a 4 mm

células
epiteliales

epidermis

dermis

hipodermis

glándula
sudorípara

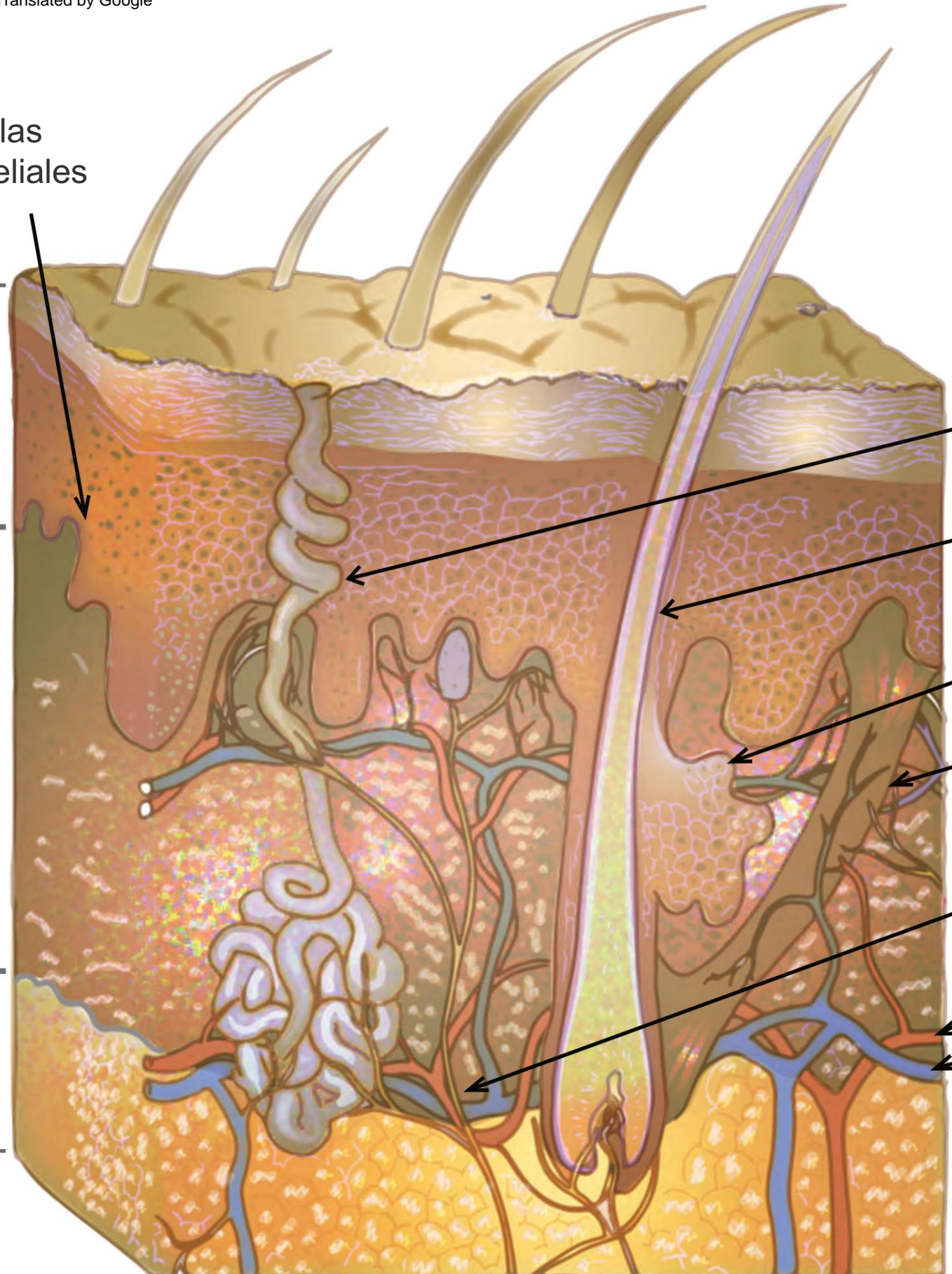
folículo piloso

glándula
sebácea

músculo erector
del pelo

nervio

arteria
vena



Sí

células epiteliales

epidermis

dermis

queratinocito

Las células

fibroblasto de

epiteliales de los melanocitos tienen el potencial de regenerarse.

